

# La nutrizione parenterale standardizzata nei neonati pretermine di basso peso: descrizione di un caso

PAOLO GALLETTO<sup>1</sup>, DANIELE FARINA<sup>1</sup>

<sup>1</sup>SC Neonatologia Ospedale, Presidio Ospedaliero OIRM, Sant'Anna, AOU "Città della Salute e della Scienza di Torino".

*Pervenuto il 10 giugno 2020. Accettato il 15 giugno 2020.*

**Riassunto.** Lo scopo del presente lavoro è di valutare la possibilità di aumentare l'utilizzo della nutrizione parenterale (NP) standardizzata in sostituzione della NP individualizzata nelle Terapie Intensive Neonatali (TIN). La standardizzazione delle formulazioni di NP è in grado di migliorare l'apporto dei nutrienti, la stabilità e il rapporto costi/benefici e di ridurre gli errori di prescrizione. Nel nostro ospedale le sacche di NP individualizzate sono preparate dal servizio di farmacia per i prematuri nati nei giorni lavorativi. Da circa due anni abbiamo iniziato a utilizzare sacche di NP standardizzate per i neonati pretermine nati durante il weekend. L'uso delle sacche di NP standardizzate attualmente è limitato al fine settimana, in attesa che la nostra Farmacia sia poi in grado di preparare le sacche di nutrizione individualizzate. In questo lavoro descriviamo il caso di una neonata con patologia malformativa per la quale abbiamo utilizzato per la prima volta le sacche di NP standardizzata "pronte per l'uso" a partire dalla sesta giornata di vita per tredici giorni consecutivi. La bambina non era di peso molto basso, ma ha necessitato di NP perché era relativamente instabile e aveva una scarsa tolleranza alimentare. La crescita ponderale della bambina è stata regolare e la NP standardizzata è stata ben tollerata. Non sono stati registrati effetti avversi.

**Parole chiave.** Neonato pretermine, nutrizione parenterale, standardizzazione.

*Standardised parenteral nutrition in low birth weight preterm newborns: a case report.*

**Summary.** The aim of this study is to evaluate the possibility of increasing the use of standardised parenteral nutrition (PN) as a replacement of individualized parenteral nutrition in the neonatal intensive care unit (NICU). The standardisation of the PN formulations has the potential to improve nutrient intakes, quality control, cost effectiveness and reduce prescription errors. In our hospital the individualized PN solutions are made by Chemists for premature babies born during the working days. We have been using standardised PN formulations for about two years for the preterm infants born during the weekend. The use of SPN is currently limited to the weekend, until our Chemists can prepare the IPN. In this study we describe the case of a sick low birth weight baby for whom we used for the first time the bags of a standardised PN "ready to use" since the sixth day of life for thirteen consecutive days. The baby was not a very low birth weight, but he needed parenteral nutrition because he was relatively unstable and he had a poor feeding tolerance. As result of the study, the baby growth was regular and the SPN were well tolerated. No adverse effects were reported.

**Key words.** Parenteral nutrition, preterm neonates, standardization.

## Introduzione

Le linee guida sulla nutrizione parenterale (NP) pediatrica redatte dall'ESPEN e dall'ESPGHAN nel 2018<sup>1</sup> hanno raccomandato l'utilizzo delle soluzioni di NP standardizzate nella maggior parte dei neonati, compresi i neonati prematuri di peso molto basso (very low birth weight - VLBW).

Nella nostra terapia intensiva neonatale (TIN) da circa due anni abbiamo iniziato a utilizzare sacche di NP standardizzate a tre compartimenti per i neonati pretermine nati durante il weekend, non essendo possibile utilizzare le sacche individualizzate che la Farmacia del nostro Ospedale prepara con cadenza giornaliera dal lunedì al venerdì<sup>2,3</sup>. Per questi bambini la NP veniva poi proseguita con sacche individualizzate a partire dal lunedì successivo.

In questo lavoro descriviamo il caso della neonata per la quale, per la prima volta, abbiamo utilizzato sacche standard "ready to use" non nei primi tre giorni di vita, bensì dal sesto giorno di vita per tredici giorni consecutivi. La neonata era stata trasferita nella nostra TIN in sesta giornata di vita e sino a quel momento le erano state somministrate sacche individualizzate preparate dalla Farmacia. La decisione di utilizzare le sacche di NP standardizzate a tre compartimenti è stata dettata dalla considerazione che la loro formulazione sembrava adatta a soddisfare le esigenze nutrizionali della piccola paziente.

## Caso clinico

Anamnesi ostetrica: primigravida, un aborto spontaneo a 6 settimane di EG nel 2018.

HBsAg materno negativo, TV non noto (profilassi antibiotica intrapartum incompleta). Decorso della gravidanza regolare.

Diagnosi prenatale: riscontro ecografico prenatale di malformazione adenomatoide cistica polmonare sinistra, cuore destroposto e deviazione a destra del mediastino in assenza di segni di scompenso cardiaco.

Accesso in Pronto soccorso durante la notte del 03/02/2019 per pPROM: eseguita una sola somministrazione di corticosteroidi a meno di un'ora dal parto per la profilassi della malattia delle membrane ialine.

La bambina è nata il 03/02/2019 per parto spontaneo a 33<sup>+1</sup> settimane di età gestazionale presso la Clinica Ostetrica Universitaria del PO Sant'Anna di Torino. Peso neonatale 1770 grammi (42° centile), lunghezza 43,1 cm (56° centile), 29,1 cm (26° centile).

Alla nascita viene eseguito clampaggio del cordone a circa 1 minuto di vita. Pianto valido, tono adeguato. Apgar 8/8. A 2 minuti dalla nascita, per la presenza di respiro superficiale con Sat<sub>c</sub>O<sub>2</sub> non ottimale, è stata iniziata ventilazione in CPAP con T-device e FiO<sub>2</sub> al 30%, successivamente ridotta al 24%. La neonata è stata quindi trasferita presso la TIN della Clinica Universitaria, dove è stata posta in culla termica con monitoraggio cardio-saturimetrico. A un'ora di vita è stata passata in BiPAP per ipercapnia. La radiografia del torace, eseguita poche ore dopo la nascita, ha confermato la presenza di un'area di addensamento, nella cui compagine si osservano alcune opacità rotondeggianti, in sede postero-basale nel lobo polmonare inferiore sinistro, compatibile con l'ipotesi US prenatale di malformazione adenomatoide cistica polmonare. Sono state effettuate valutazioni chirurgiche, che hanno posto indicazione all'effettuazione, nel corso del follow-up, di TAC del torace con mdc e alla programmazione di eventuale intervento chirurgico.

In prima giornata di vita è stato posizionato catetere venoso ombelicale periferico per il supporto nutrizionale parenterale ed è stata avviata terapia antibiotica ev proseguita sino al 08/02, previa esecuzione di emocoltura, risultata negativa. In data 07/02 il CVO è stato sostituito con un CVC, inserito in vena basilica sinistra. La NP è stata effettuata con l'utilizzo di sacche individualizzate preparate dalla Farmacia dell'ospedale. L'alimentazione enterale per via oro-gastrica è stata iniziata in prima giornata di vita con latte materno/latte donato per gavage con discreta tolleranza dei pasti. Il 07/02 è stata sospesa la BiPAP e la ventilazione è stata proseguita in nCPAP. In data 08/02 la neonata è stata trasferita presso la TIN della SC Neonatologia Ospedale del PO Sant'Anna di Torino. All'ingresso in Reparto la bambina appariva in condizioni generali discrete con cute rosea, ossigenata. EOC di norma. Polsi femorali normosfigmici. Apparato respiratorio: flusso aereo trasmesso su tutto l'ambito in corso di nCPAP. Addome lievemente espanso, meteorico, trattabile. OI nei limiti. Genitali esterni femminili. Cranio normoconformato, fontanelle normotese. EON adeguato all'età gestazionale. Il peso era di 1650 g; il calo ponderale era stato di 120 g (6,8%). Durante il ricovero è stato proseguito il sup-

porto ventilatorio con nCPAP, che è stato sospeso il 09/02 per la presenza di buona dinamica respiratoria e buoni scambi gassosi e per la progressiva riduzione del fabbisogno di O<sub>2</sub>. Successivamente la bambina ha mantenuto buoni valori di Sat<sub>c</sub>O<sub>2</sub> in respiro spontaneo in aria ambiente. È stata proseguita la nutrizione enterale, in parte per suzione e in parte per gavage, con latte materno o latte donato integrati con latte formulato per pretermine con quantitativi progressivamente crescenti. Al momento del ricovero nella TIN dell'ospedale si è deciso di mantenere in sede il CVC in considerazione della persistenza del distress respiratorio, del rischio di complicanze legate alla presenza della malformazione polmonare e della scarsa capacità di suzione nutritiva. Si è altresì deciso di proseguire la NP utilizzando sacche standardizzate "ready to use" non diluite dato che la loro composizione appariva sovrapponibile a quella delle sacche individualizzate che avremmo dovuto richiedere alla Farmacia, garantendo apporti nutrizionali in linea con le raccomandazioni dell'ESPGHAN (glucosio 14,9 g/kg/die, amminoacidi 3,5 g/kg/die, lipidi 2,8 g/kg/die con un intake calorico di 102 kcal/kg/die). Dal 09/02 al 10/02 la piccola è stata sottoposta a fototerapia per ittero del pretermine.

Dall'11/02, per la comparsa di vomiti postprandiali, è stato ridotto il volume dei pasti ed è stato incrementato il supporto nutrizionale parenterale. In seguito la nutrizione enterale è stata aumentata gradualmente, con progressiva tolleranza e autonomia nell'assunzione dei pasti per suzione. La NP è stata sospesa il 21/02, quando è stato rimosso il CVC (figura 1). Nella stessa giornata la bambina è passata nel lettino.

La crescita ponderale è sempre stata buona (figura 2).

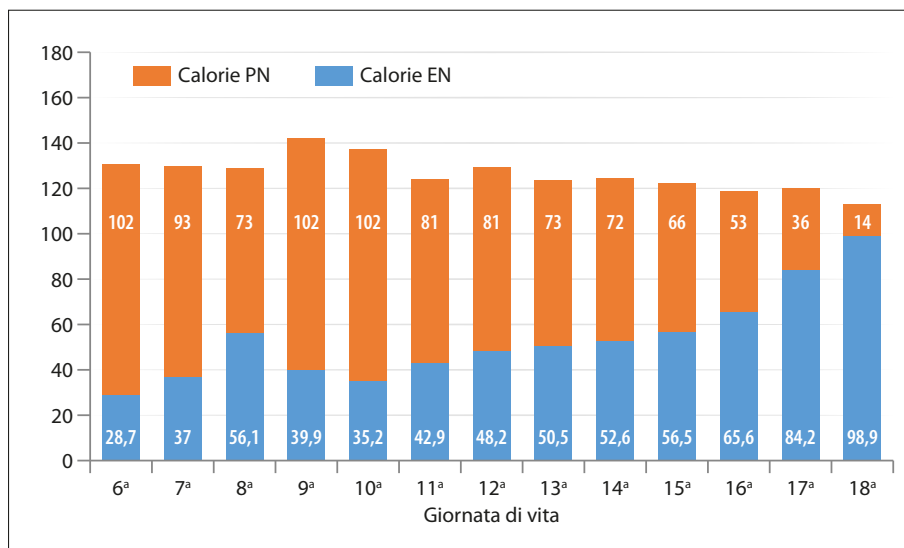
Il monitoraggio metabolico effettuato nel corso della NP non ha evidenziato alterazioni dei parametri ematochimici. Non sono stati rilevati effetti avversi riferibili alla SPN.

La bambina è stata dimessa il 25/02 in buone condizioni generali, con un peso di 2120 grammi. Nel corso del follow-up è stata effettuata TAC del torace in base alla quale è stato posto il sospetto di una forma ibrida di sequestro/malattia adenomatoide cistica del lobo polmonare inferiore sinistro. Al domicilio la bambina ha sempre goduto di buona salute ed è cresciuta regolarmente. Attualmente è in lista d'attesa per l'intervento chirurgico.

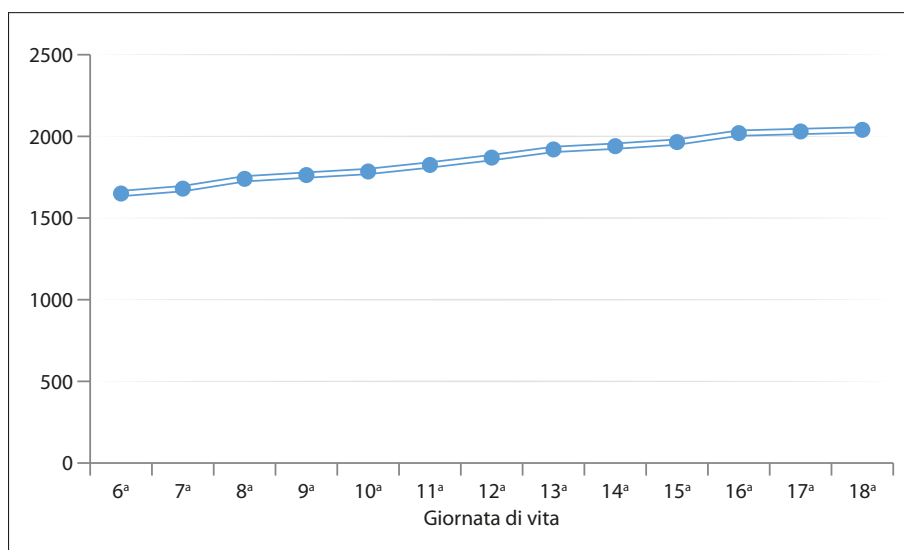
## Discussione

Nei neonati pretermine con età gestazionale e peso molto bassi, instabili non solo dal punto di vista respiratorio e cardiocircolatorio, ma anche da quello metabolico, l'uso della NP standardizzata richiede particolare attenzione, specialmente nella prima settimana di vita, per il rischio di alterazioni dell'omeostasi glucidica e dell'equilibrio idro-elettrolitico.

Nell'impiego per i pretermine nati durante il weekend, nella nostra TIN siamo sempre ricorsi alla



**Figura 1.** Intake calorico (kcal/kg/die) durante la nutrizione parenterale standardizzata.



**Figura 2.** Andamento del peso (g) durante la nutrizione parenterale standardizzata.

diluzione con acqua per preparazioni iniettabili delle sacche standardizzate “ready to use”, utilizzando il regolo predisposto dall’azienda produttrice, al fine di adeguare l’apporto dei vari nutrienti alle esigenze metaboliche dei neonati.

Le diluizioni con acqua distillata o soluzione fisiologica delle preparazioni di NP standardizzate sono state eseguite preferibilmente mediante infusione in seconda via allo scopo di evitare al massimo le manipolazioni della sacca per preservarne la sterilità.

Nel caso in esame invece abbiamo utilizzato le sacche “pronte all’uso” senza diluizione in quanto la loro composizione era in grado di garantire apporti nutrizionali in linea con le raccomandazioni ESPGHAN/ESPEN.

La crescita ponderale della bambina è risultata regolare. Gli esami ematochimici eseguiti nel corso della NP non hanno evidenziato alterazioni metaboliche. Non sono stati rilevati effetti avversi riferibili alla NP standardizzata.

## Conclusioni

Le nuove linee guida dell’ESPGHAN/ESPEN per la NP neonatale<sup>4</sup> ribadiscono che, laddove non sia necessaria una personalizzazione, le sacche standard preparate industrialmente presentano indubbi vantaggi non soltanto dal punto di vista della minore probabilità di errori di prescrizione e di contaminazione e da quello di una maggiore stabilità, ma anche in termini di raggiungimento dei target nutrizionali.

L’utilizzo delle sacche di NP standardizzata “pronte all’uso” è sicuramente utile nei neonati prematuri più fragili, in particolare se di peso molto basso (VLBW) o estremamente basso (ELBW), per soddisfare sin dalle prime ore di vita i loro elevati fabbisogni nutrizionali anche nelle situazioni in cui il servizio di farmacia non è in grado di preparare sacche individualizzate. L’impiego delle sacche “ready to use” in questi pazienti richiede tuttavia, special-

mente nel corso della prima settimana di vita, una precisa diluizione individualizzata con acqua distillata, anche in considerazione dell'elevata osmolarità delle formulazioni.

Il caso descritto nel presente report dimostra invece che nei neonati pretermine di peso >1500 g e, probabilmente, anche nei neonati di peso <1500 g meno instabili è possibile utilizzare la NP standardizzata a partire dalla seconda settimana di vita senza necessità di diluizioni in quanto la composizione di queste sacche ben si adatta ai fabbisogni nutrizionali dei neonati prematuri.

*Dichiarazioni:* questo lavoro è stato realizzato con un contributo non condizionante di Baxter.

*Conflitto di interessi:* PG negli ultimi 3 anni ha partecipato allo svolgimento di uno studio clinico promosso da ABVIE sullo sviluppo di un farmaco e a uno studio clinico promosso da HIPP sullo sviluppo

di un latte per l'infanzia e ha partecipato a un meeting organizzato da Baxter; ha inoltre percepito diritti d'autore da Il Pensiero Scientifico Editore - soggetto portatore di interessi commerciali in ambito medico scientifico - che sono state devolute alla Fondazione "Crescere insieme" Onlus. DF dichiara l'assenza di conflitto di interessi.

---

## Bibliografia

1. Mihatsch WA, Braegger C, Bronsky J, et al. ESPGHAN/ESPEN/ESPR/CSPEN guidelines on pediatric parenteral nutrition. *Clin Nutr* 2018; 37: 2303-05.
2. Hay WW. Nutritional support strategies for the preterm infant in the neonatal intensive care unit. *Pediatr Gastroenterol Hepatol Nutr* 2018; 4: 234-47.
3. Darmaun D, Lapillonne A, Simeoni U, et al. Parenteral nutrition for preterm infants 2018; 25: 286-94.
4. Riskin A, Picaud JC, Shamir R. ESPGHAN/ESPEN/ESPR/CSPEN guidelines on pediatric parenteral nutrition: Standard versus individualized parenteral nutrition. *Clin Nutr* 2018; 37: 2409-17.

---

Indirizzo per la corrispondenza:  
Dott. Paolo Galletto  
SS Terapia Intensiva Neonatale  
AOU "Città della Salute e della Scienza di Torino"  
Presidio Ospedaliero OIRM - S. ANNA  
SC Neonatologia Ospedale  
C.so Spezia 60  
10126 Torino  
E-mail: paololorenzo.galletto@gmail.com